

## **MEGABACTERIOSE EM AVES**

**Paulo Reis de Carvalho**

Med. Vet., PqC do Polo Regional Centro Oeste/APTA

[p\\_reiscar@apta.sp.gov.br](mailto:p_reiscar@apta.sp.gov.br)

**Thiago Silva de Queirós**

Estudante graduação Medicina Veterinária - Universidade Guarulhos

**Maria Carolina Gonçalves Pita**

Prof. Ornitopatologia Medicina Veterinária - Universidade Guarulhos

[caro.pita@iq.com.br](mailto:caro.pita@iq.com.br)

A megabacteriose – *Macrorhabdus ornithogaster* – também chamada “Síndrome Light Going” é uma doença que afeta aves de muitas espécies, tendo sido associada a uma condição crônica sintomática ou assintomática.

Segundo especialistas, esta afecção tem sido relatada em alguns países e em diversas espécies de aves tais como, periquito (*Melopsittacus undulatus*), canário (*Serinus canarius*), ema (*Rhea americana*), avestruz (*Struthio camelus*), mandarim (*Taeniopygia guttata*), tucano (família *Ramphastidae*), pomba (família *Columbidae*), codorna japonesa (*Coturnix coturnix japonica*), galinha (*Gallus gallus*) e peru (*Meleagris gallopavo*).

A megabactéria é uma estrutura bacilar, grande, Gram positiva, classificada como um fungo, sendo denominada *Macrorhabdus ornithogaster* a partir dos estudos de Tomaszewski et al. (2003).

### **Agente etiológico**

Pesquisadores descreveram o microorganismo pela primeira vez como estruturas semelhantes a um fungo, em proventrículo de canários e periquitos. Posteriormente, novos

estudos caracterizaram o agente como uma bactéria bacilar, Gram positivo, PAS (Ácido Periódico de Schiff) positivo, de dimensões grandes, variando entre 1,5 para 3,0 mm de largura e 20 a 50 mm de comprimento. Também sugeriu-se que o mesmo seria um componente normal da flora gastrointestinal de periquitos, desde que os microorganismos foram também isolados de aves saudáveis.

Em 2003, Tomaszewski et al. realizaram análise filogenética da megabactéria aviária classificando-na como um fungo ascomiceto anamórfico, denominando-o *Macrorhabdus ornithogaster*. Ainda em outros estudos foi denotada motilidade do agente, além produção de gás em cultura e crescimento a 37 °C sendo este mais exuberante em meio a 5% de CO<sub>2</sub>.

Tem sido referido que o fungo pode ser encontrado nas fezes e no muco do ístmo entre proventrículo e ventrículo, e não se sabe sobre a resistência do agente no ambiente. Estudos tem observado que o *M. ornithogaster* é um microorganismo oportunista, promovendo maior mortalidade quando associado a desordem imunossupressora, possui resistência a muitos medicamentos terapêuticos e antifúngicos.

A patogenia da doença não é bem conhecida. Sabe-se que a megabactéria coloniza a superfície do ventrículo, mais especificamente a membrana coilina, penetrando profundamente nesta, o que afeta as glândulas secretoras de muco, promovendo atrofia ou necrose destas estruturas.

## **Epidemiologia**

A presença deste microorganismo tem sido observada em diversos estudos, no Brasil entre 1994 e 1997. Foi observado nestas pesquisas que 56% das aves necropsiadas neste período no Hospital Veterinário da Universidade do Estado de São Paulo, eram positivas para megabactéria .

Já em 2006, foi diagnosticado o fungo em várias espécies aviárias incluindo canário, galinha, pomba, tucano, peru e mandarim, tanto nas fezes como na mucosa do proventrículo. Neste mesmo artigo, ratos foram contaminados com o microorganismo isolado de galinha, promovendo mortalidade de 100% destes animais.

No estudo de Segabinazi et al. (2004) encontrou-se *Macrorhabdus ornithogaster* em ventrículo de filhotes de ema de uma criação comercial do Rio Grande do sul, as quais tinham histórico de normorexia, emagrecimento progressivo, fraqueza e diminuição do ganho de peso seguida de morte do animal.

Em 2006, foi observada a presença de megabacteriose em avestruzes importados da Espanha em 2000, os quais vieram a óbito após hiporexia e emagrecimento progressivos. Na Austrália, foi descrita a presença deste microorganismo em diversas espécies de aves incluindo periquitos. Por outro lado, foram observadas positividade em galinhas, codornas japonesas, canários e periquitos, sendo que não encontrou o microorganismo em papagaios necropsiados no mesmo experimento.

### **Transmissão**

De acordo com a literatura, a principal fonte de infecção do *Macrorhabdus ornithogaster* são as aves portadoras assintomáticas. Não há indicações científicas que demonstrem haver transmissão vertical da megabactéria, no entanto, a alimentação dos filhotes através da regurgitação bem como a contaminação oro-fecal são as formas mais comuns de transmissão do agente.

Da mesma forma, o alojamento conjunto de espécies diferentes, unido de precária biossegurança aumentam as chances de transmissão do agente, fato este sustentado pela ocorrência de megabacteriose em canários e mandarins de um mesmo criatório, e galináceos e codornas japonesas alojadas em um mesmo galpão.

### **Sinais e lesões**

A megabacteriose é uma doença caracterizada por baixa mortalidade e alta morbidade, sendo encontrados sinais de acometimento gastrointestinal, tais como diarreia, vômito, fezes com sangue, associados ou não à progressiva perda de peso, caquexia, anorexia ou normorexia.

Ainda há relatos de desuniformidade do lote, depressão, fraqueza, letargia, problemas de empenamento, aumento da conversão alimentar, além de dramática atrofia dos músculos peitorais, acúmulo de fezes ao redor da cloaca, palidez de mucosas, queda da produção de

ovos, baixo ganho de peso. É caracterizada como uma doença de alta morbidade e mortalidade bastante variável podendo chegar em 100% do lote principalmente em animais jovens, em emas, tucanos, e em animais imunossuprimidos.

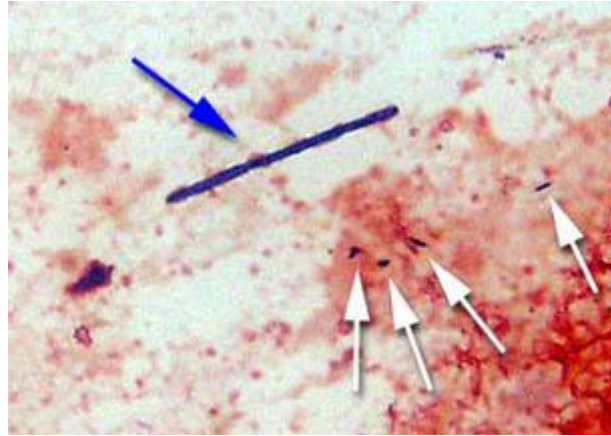
A associação da *Macrorhabdus ornithogaster* com outros agentes tais como os da coccidiose em tucanos, do vírus de Marek em frangos, da candidíase em galinhas e codornas japonesas e da tricomoníase em pombos piora tanto a morbidade quanto a mortalidade do plantel, imprimindo um caráter oportunista ao fungo em questão.

### Diagnóstico

O diagnóstico da infecção baseia-se em histórico, anamnese, sinais clínicos, microscopia direta de impressão fresca da mucosa de ventrículo ou proventrículo, cultura de amostras de mucosa ventricular e proventricular, histopatológico, necropsia e presença do agente nas fezes.

A megabacteriose pode causar um aumento do pH do muco proventricular de 2,7 para valores que podem variar de 7,0 a 7,3, por conseguinte, a medição de pH também pode ajudar no diagnóstico, através de lavagem do proventrículo. Relatou-se que in vitro a cultura destes microorganismos é difícil, mas é possível, se utilizado o meio de cultura com o caldo de Lactobacillus MRS numa câmara úmida.

Ainda, pode-se considerar para diagnóstico, que o *Macrorhabdus ornithogaster* previamente conhecido como *Megabacterium*, tem uma estrutura individualizada semelhante a *Bacillus*, m em comprimento □m em diâmetro por 20 a 90 □gram-positivo, medindo de 1 a 5 (Figura 1).



**Figura 1** - *Macrorhabdus ornithogaster* apresenta estrutura gram-positiva alongada e é encontrado na flora bacteriana do trato digestivo.

Fonte: Son et al. (2004)

Sobre o metabolismo e crescimento, caracterizou-se o *Macrorhabdus ornithogaster* como sendo uma levedura ascomiceto encontrado somente no estomago de aves. A infecção muitas vezes pode ser benigna, entretanto, tem também sido associado a doenças em algumas espécies de aves sob algumas circunstâncias específicas.

### **Tratamento**

Foi adotado o procedimento para o tratamento de megabacteriose em periquitos australianos, baseando-se na administração de anfotericina B (10 g/L) na água de beber, tornando as aves negativas após o tratamento.

Da mesma forma, inferiu-se que o tratamento de canários com anfotericina B e

cetoconazol diminuiu a mortalidade do lote acometido e a anfotericina B e antibióticos de largo espectro em periquitos, promoveu um sucesso razoável, enquanto que animais não tratados evoluíram invariavelmente para óbito.

Por outro lado, outros estudos afirmaram que o tratamento deve ser realizado apenas em animais que apresentam sinais e referem que, as drogas mais eficientes para megabacteriose são anfotericina B, nistatina e cetoconazol. Foi ainda observado que uma

opção de tratamento é aumentar a acidez do estômago, administrando probióticos, tal como o *Lactobacilo spp.* ou mesmo ácidos orgânicos, como vinagre de maçã.

### **Lesões pós morten**

As alterações da mucosa do ventrículo são as lesões mais referenciadas na literatura. Outros relatos demonstraram presença de úlceras sobre a mucosa do ventrículo, hemorragias na mucosa proventricular, próxima à transição para a moela, além de secreção leitosa na mesma, o aumento e impactação de proventrículo foram notados em codornas.

Estes mesmos autores referem hipertrofia e irregularidade das glândulas proventriculares em frangos. Por outro lado, referem presença de material mucóide proventricular em 100% dos casos de megabacteriose estudados, sendo que em 75% dos casos foi notado aumento proventricular.

Foi observado em filhotes de emas acometidos com megabacteriose palidez de mucosa oral e da superfície externa do proventrículo e ventrículo, bem como conteúdo fibroso, alimento mal digerido e de coloração escura nos intestinos e moela. Outras lesões encontradas nas aves acometidas por *Macrorhabdus ornitogaster*, são exaustão da gordura corporal inclusive coronariana e hemopericárdio e caquexia.

### **Conclusão**

O conhecimento da epidemiologia, patogenia, espécies acometidas e eficiência de tratamento de megabacteriose em aves é muito restrito e pouco estudado. Infere-se que este fungo pode ser um agente oportunista, visto ser encontrado muitas vezes em animais sem sinais clínicos da doença. Desta forma, situações tais como muda, grande produção de ovos, alterações ambientais e de higiene, ou qualquer falha na criação que leve a estresse e imunossupressão podem propiciar a proliferação do agente e, portanto, ao aparecimento dos sinais e sintomas da enfermidade.

## Referências

BAKER, J.R. Megabacteria in diseased and healthy budgerigars. *Veterinary Record*, v. 140, p.627, 1997.

CUBAS, Z.S.; SILVA, J.C.R.; DIAS, R.C. *Tratado de Animais Selvagens – Medicina Veterinária*, São Paulo: Roca, 2006.

QUEIRÓS, T.S., CARVALHO, P.R. e PITA, M.C.G. Megabacteriose: *Macrorhabdus ornithogaster* em aves – Revisão. *PUBVET*, Londrina, V. 5, N. 13, Ed. 160, Art. 1080, 2011.

FILIPPICH, L.J.; HENDRIKZ, J.K. Prevalence of megabacteria in budgerigar colonies. *Australian Veterinary Journal*, v. 76, p. 92-95, 1998.

HANNAFUSA, Y., BRADLEY, A., TOMASZEWSKI, E.E., LIBAL, M.C., PHALEN, D.N. Growth and metabolic characterization of *Macrorhabdus ornithogaster*. *J. Vet. Diagn. Invest*, 19:256–265, 2007.

MARLIER, D.; LEROY, C.; STURBOIS, M; DELLEUR, V.; POULIPOULIS, A.; VINDEVOGEL, H. Increasing incidence of megabacteriosis in canaries (*Serinus canarius domesticus*). *The Veterinary Journal*, n. 172, p. 549-552, 2006.

MARTINS, N.R.S.; HORTA, A.M.; SIQUEIRA, A.M.; LOPES, S.Q.; RESENDE, J.S.; JORGE, M.A. et al. *Macrorhabdus ornithogaster* in ostrich, rhea, canary, zebra finch, free range chicken, turkey, guinea-fowl, columbina pigeon, toucan, chuckar partridge and experimental infection in chicken, japanese quail and mice. *Arquivo Brasileiro de Medicina Veterinária e Zootecnia*, v.3, p.291-298, 2006.

MOORE, R.P.; SNOWDEN, K.F. & PHAKEN, D.N. A method of preventing transmission of so-called 'megabacteria' in budgerigars (*Melopsittacus undulatus*). *Journal of Avian Medicine and Surgery*, v.15, p. 283-287, 2001.

MUNHOZ, L.S.; FINGER, P.F.; SIEDLER, B.S.; FISCHER, G.; HUBNER, S.O.; SALLIS, S.E. et al. Presença de *Macrorhabdus ornithogaster* em Canários belga (*Serinus canarius*) oriundos da cidade de Pelotas - Rio Grande do Sul. *Congresso Brasileiro de Medicina Veterinária*. [online], 2008, v. 35, p. 491-492. Disponível em World Wide Web: <<http://www.sovergs.com.br/conbravet2008/anais/cd/resumos/R0491-2.pdf>>. Acesso em: <06 de outubro de 2010>.

PENNYCOTT, T.W.; DUNCAN, G.; VENUGOPAL, K. Marek's disease, candidiasis and megabacteriosis in a flock of chickens (*Gallus gallus domesticus*) and Japanese quail (*Coturnix japonica*). *Veterinary Record*, n. 153, p. 293-297, 2003.

SCANLAN, C.M.; GRAHAM, D.L. Characterization of a Gram-positive bacterium from the proventriculus of budgerigars (*Melopsittacus undulatus*). *Avian Diseases*, v. 34, p. 779-786, 1990.

SEGABINAZI, S. D. ; FLÔRES, M. L.; KOMMERS, G.D.; BARCELOS, A.S.; VEIT, D.C.; ELTZ, R.D. Megabacteriose em emas (*Rhea americana*) no Estado do Rio Grande do Sul, Brasil. *Ciência Rural*, v.34, n.3, p.959-960, 2004.

SON, T.T., WILSON, G.H., KENNETH, S.L. Clinical and Pathological Features of Megabacteriosis (*Macrorhabdus ornithogaster*) in Birds. *Veterinary Clinical Pathology Clerkship Program* (2004).

<Disponível em: <http://www.vet.uga.edu/vpp/clerk/Son/index.php>>. <Acesso em: 01 dez. 2010>

TOMASZEWSKYI, E.K.; LOGAN, K.S.; SNOWDEN, K.F.; KURTZMAN, C.P.; PHALEN, D.N. Phylogenetic analysis identifies the 'megabacterium' of birds as a novel anamorphic ascomycetous yeast, *Macrorhabdus ornithogaster* gen. nov., sp. *International Journal of Systematic and Evolutionary Microbiology*, v. 53, p. 1201-1205, 2003.

WERTHER, K.; SCHOCKEN-ITURRINO, R.P.; VERONA, C.E.S.; BARROS, L.S.S. Megabacteriosis occurrence in budgerigars, canaries and lovebirds in Ribeirão Preto region - São Paulo State - Brazil. *Revista Brasileira de Ciência Avícola*, Campinas, v. 2, n. 2, p. 183-187, 2000.

UYTTEBROEK, E.; DUCATELLE, R. "Megabacterium" proventriculitis, een klinisch belangrijke ziekte-entiteit bij siervogels?. *Vlaams Diergeneeskundig Tijdschrift* , v. 59(4), p. 147-150, 1990.

O presente artigo de revisão foi publicado integralmente na revista científica: **PUBVET**, Londrina, V. 5, N. 13, Ed. 160, Art. 1080, 2011.